

dr. Robbert Ensink

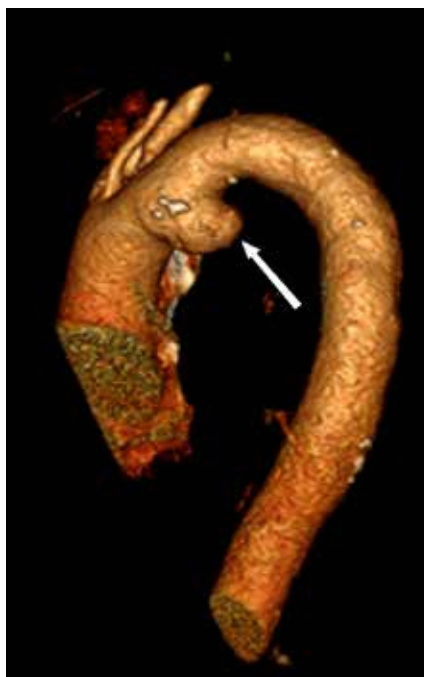
kno-arts, Gelre ziekenhuizen,
Zutphen

Laryngeale stilstand links

Een vrouw van 70 jaar komt op de polikliniek kno met sinds vier weken bestaande heesheid. Keelpijn, stridor of slikklachten zijn afwezig. Zij heeft een blanco voorgeschiedenis, behoudens claudicatiëklachten en veertig *pack years*.

Kno-heelkundig onderzoek toont bij flexibele laryngoscopie een stilstaande linker larynxhelft. Een thoraxfoto laat een mogelijke afwijking zien in het aorta-pulmonale venster. De aansluitend verrichte CT-hals-thorax met contrast toont een sacculair aneurysma van de aortaboog.

Patiënte ondergaat een aortaboogvervangende ongecompliceerde verloop. Kno-controle zes maanden na deze ingreep toont helaas een onveranderde laryngeale stilstand links.



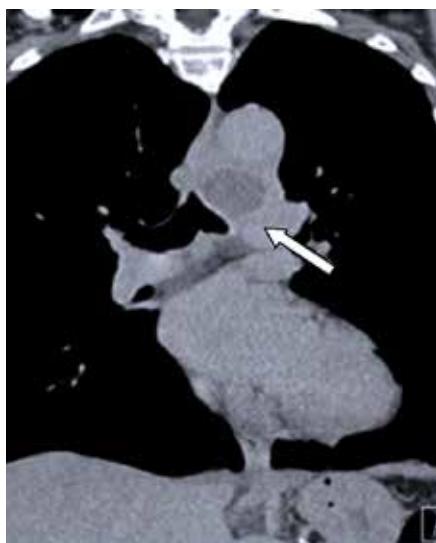
CT-scan van het sacculaire aneurysma in de aortaboog.

De kans op blijvende laryngeale parese is ondanks aortaboogvervangende groot. Logopedische nabehandeling voor zowel stemverbetering als ook het voorkomen van een aspiratiepneumonie is vaak noodzakelijk. ■

contact

r.ensink@gelre.nl

cc: redactie@medischcontact.nl



De thoraxfoto toont een afwijking in het aorta-pulmonale venster passende bij een sacculair aneurysma.

Het merendeel van alle larynxstilstanden die de kno-arts ziet, zijn het gevolg van een maligniteit (long of schildklier), intubatie of (schildklier)chirurgie. Als een linker nervus-recurrens parese door cardiovasculaire pathologie optreedt, spreekt men van het syndroom van Ortner of cardiovocaal syndroom. Dit syndroom werd voor het eerst beschreven in 1897 door Norbert Ortner, een Oostenrijks internist. De stilstand van de linker larynxhelft ontstaat door de nauwe anatomische relatie van de linker n. laryngeus recurrens die rondom de aortaboog loopt. Heesheid als solitair en presenterend symptoom treedt maar bij 5 procent van alle thoracale aneurysma's op.

Heeft u ook een interessante casus voor deze rubriek?

Stuur tekst (300 woorden) en beeld naar redactie@medischcontact.nl.

Wilt u vast meedenken over de casus van volgende week?

medischcontact.nl/wat_ziet_u.